


HEMORRAGIA DE VÍAS DIGESTIVAS ALTAS

La HVDA se define como un sangrado que se origina proximal al ángulo de Treitz.


Epidemiología:

- La tasa de mortalidad por HVDA en pacientes pediátricos es de 5-15%
- En las UCI pediátricos, los pacientes tienen un riesgo del 20% de desarrollar HVD por lesión aguda de la mucosa gastrointestinal.

SÍNTOMAS DE HVDA



Hematemesis ó Emesis en cuncho de café



Melena ó Hematoquecia



Dolor abdominal

SIGNOS DE ALARMA



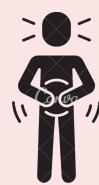Inestabilidad hemodinámica

La frecuencia cardiaca, llenado capilar y el pulso son marcadores mas sensibles de inestabilidad hemodinámica en pacientes pediátricos

- Taquicardia
- Hipotensión
- Incremento del llenado capilar
- Aumento y posterior disminución del pulso



Alteración del estado de consciencia/ Depresión del sensorio.



Evidente dolor abdominal

ETIOLOGÍA

La etiología de la hemorragia de vías digestivas altas en pacientes pediátricos se divide en grupos etareos

RECIENTES NACIDOS

- Desordenes de la coagulación, como déficit de vitamina K
- Sangre materna deglutida
- Alergia a la proteína de leche de vaca (CMPA).
- Úlcera por estrés
- Sepsis
- Trauma

LACTANTE

- Esofagitis, gastritis
- Ingesta de: Salicilatos, ácidos/álcalis
- Cuerpo extraño
- Varices esofágicas
- Úlceras por estrés

PREESCOLAR

- Esofagitis, gastritis
- Ingesta de: Salicilatos, ácidos/álcalis
- Cuerpo extraño
- Varices esofágicas
- Úlceras por estrés
- Úlcus duodenal
- Síndrome de Mallory-Weiss
- Vasculitis
- Trastornos de la coagulación

ESCOLAR/ ADOLESCENTE

- Esofagitis, gastritis
- Ingesta de: Salicilatos, ácidos/álcalis
- Varices esofágicas
- Úlceras por estrés
- Úlcus duodenal
- Síndrome de Mallory-Weiss
- Vasculitis
- Trastornos de la coagulación.
- Malformaciones vasculares.
- Ectasia antral
- Ectopia gástrica

DIAGNÓSTICO



Historia clínica completa.

Indagar por cuadro clínico completo, sobre consumo de medicamentos ó compuestos químicos, antecedentes patológicos, familiares o quirúrgicos y realizar examen físico completo



Toma de paraclínicos

Cuadro hemático, tiempos de coagulación, función hepática, marcadores inflamatorios (VSG, PCR), y electrolitos en suero.



Procedimientos diagnósticos

ENDOSCOPIA DE VÍAS DIGESTIVAS ALTAS:

Esta indicada en pacientes con sangrado persistente, recurrente o sangrado agudo con inestabilidad hemodinámica. **Lo ideal es realizarla en las primeras 24 hrs.**

IMÁGENES DIAGNÓSTICAS:

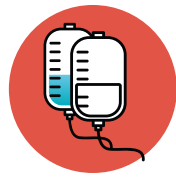Generalmente se solicitan después de una EVDA negativa.

Gammagrafía con eritrocitos marcados con Tc99.

Gammagrafía para mucosa gástrica ectópica
Arteriografía

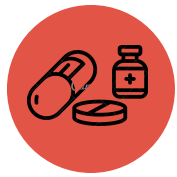TRATAMIENTO

El manejo de la HVDA depende de la situación clínica del paciente. **Su objetivo principal es disminuir el riesgo de resangrado.**



Estabilización hemodinámica

- Mantenimiento de adecuada oxigenación
- Asegurar dos (2) vías venosas o una (1) vía central
- Expansión rápida de la volemia, inicialmente con líquidos isotónicos.
- Corrección electrolitos



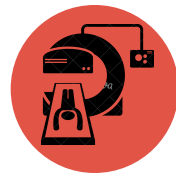Manejo farmacológico

Agentes supresores de secreción de ácido
Inhibidor de bomba de protones: *Omeprazol, esomeprazol.*
Agentes citoprotectores
Sucralfato
Agentes vasoactivos
Octeotride, Vasopresina, Terlipresina
Terapia antibiótica en pacientes con H. Pylori



Terapia endoscópica

La EVDA además de ser un método diagnóstico, permite el manejo de los sangrados que no responden al manejo médico convencional, mediante diferentes técnicas: **Termo-coagulación, terapia argon-plasma (APC), clip de hemostasia y banda de ligadura en los casos de sangrado variceal.**



Otras opciones terapéuticas

Radiología intervencionista
Cuando el sangrado no puede ser controlado con manejo médico o terapia endoscópica.
Colocación de COILS.
TIPS